

—適正使用情報—

放射性医薬品・悪性腫瘍診断薬

放射性医薬品基準フルシクロビン ( $^{18}\text{F}$ ) 注射液

処方箋医薬品<sup>注)</sup>

アキュミン<sup>®</sup>静注

AXUMIN Injection

読影に関する注意点（偽陰性について）

本資材では、アキュミン静注（以下、本剤）による「偽陰性」について解説します。  
本剤の使用にあたっては、本資材のほか、最新の添付文書をご熟読いただきますようお願いいたします。

本剤を用いた PET 検査は、初発の悪性神経膠腫が疑われる場合に、腫瘍摘出範囲の検討に際して、MRI 検査に上乗せして実施されることで、造影 T1 強調 MRI 画像では特定できない腫瘍の存在部位に関する情報を提供するものです。<sup>1)</sup>

国内第Ⅲ相試験を併合したデータにおける診断能評価の結果から、以下のとおり偽陰性（中央病理診断が腫瘍であった組織のうち PET 画像が描出されない）が示されました。

- ・治験責任医師等が「造影(-)PET(-)」<sup>注1</sup>と考えられる領域から採取した組織のうち中央画像判定で PET(-)と判定された 26 例における陰性的中率は、30.8%(8/26 組織)でした。26 例中偽陰性であった 18 例において、FLAIR 又は T2 強調 MRI 画像で高信号領域から組織採取された症例が 17 例でした。<sup>2)3)</sup>

注 1:次頁の【国内第Ⅲ相試験の成績】を参照してください。

治験責任医師等が「造影(-)PET(-)」と考えられる領域から採取した組織のうち、中央画像判定で PET(-)と判定された 26 例 26 組織		中央画像判定		合計
		PET(+)	PET(-)	
中央病理診断	腫瘍	0	18	18
	非腫瘍	0	8	8
合計		0	26	26

- ・全採取組織での病理診断を真のスタンダードとした場合の本剤による PET 画像の視覚的読影結果の感度は、58.0%(29/50 組織)でした。<sup>2)</sup>

全採取組織		中央画像判定		合計
		PET(+)	PET(-)	
中央病理診断	腫瘍	29	21	50
	非腫瘍	5	8	13
合計		34	29	63

これらを踏まえて、添付文書では以下の注意喚起がなされています。

## 7. 用法及び用量に関連する注意

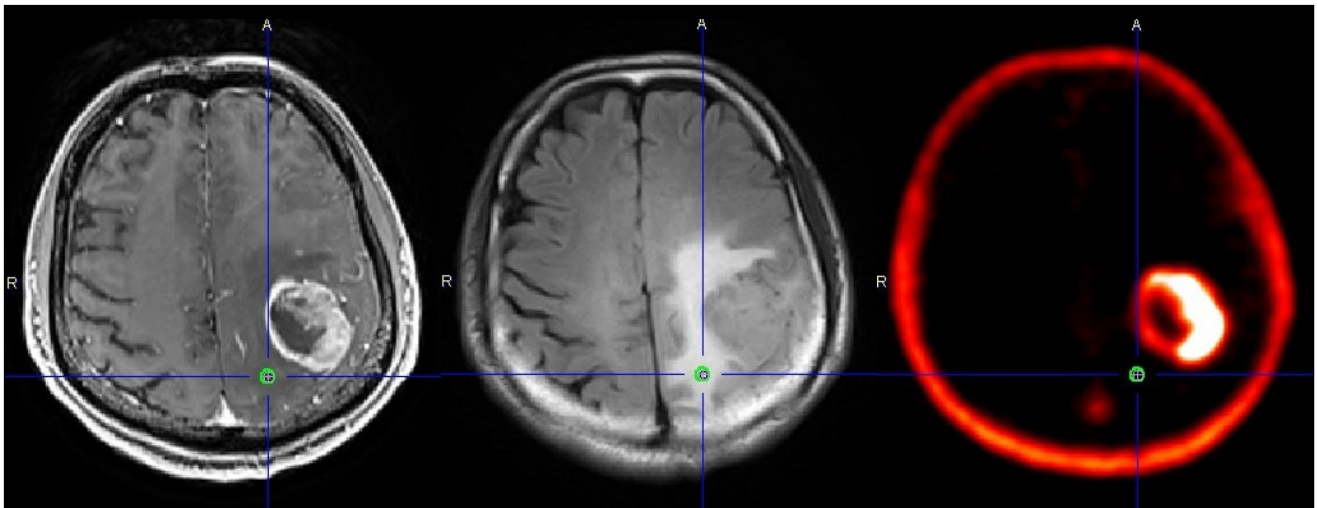
7.2 FLAIR 又は T2 強調 MRI 画像で高信号領域かつ病理検査で腫瘍である部位においても、本剤の集積が認められないことがあるため、本剤を用いた PET 検査では偽陰性が生じる可能性を考慮した上で、腫瘍摘出範囲を決定すること。[17.1.1 参照]

<解説> ※次頁の画像も併せてご確認ください。

造影 T1 強調 MRI 画像(A)の高信号領域外で FLAIR 又は T2 強調 MRI 画像(B)が高信号の領域かつ病理検査で腫瘍である部位においても、PET 画像(C)上に本剤の集積が認められないことがあります(十字線の交点)。本剤の集積がないことをもって、腫瘍組織の存在を否定できるものではありません(偽陰性)。

上記の領域では偽陰性が一定の頻度で生じることを踏まえて、本剤を用いた PET 検査の結果を過度に重視せず、適切な腫瘍摘出範囲を決定ください。

なお、PET 画像上の本剤の集積の程度と神経膠腫の悪性度との関連は明らかになっていません。



(A)造影 T1 強調 MRI 画像

(B)FLAIR MRI 画像

(C)PET 画像

組織採取部位(十字線の交点)の病理診断結果:Anaplastic astrocytoma(グレード III, WHO2007)、Cellularity:1457nuclei/mm<sup>2</sup>、Ki-67:29.0%、腫瘍細胞推定比率:20%。

#### 【国内第Ⅲ相試験の成績】

##### 1. 診断能の評価概要<sup>4)</sup>

国内第Ⅲ相試験では、臨床的に神経膠腫が疑われる患者を対象として、本剤を用いた PET 画像の診断能を評価しました。

診断能の評価にあたって、各被験者の以下の領域から組織検体を 1 又は 2 箇所採取しています。

- ・治験責任医師等が造影(-)PET(+)<sup>4)</sup>FLAIR/T2 強調(+)<sup>4)</sup>と判断した領域

上記の採取が計画できなかった場合は

- ・治験責任医師等が造影(+)<sup>4)</sup>PET(+)<sup>4)</sup>FLAIR/T2 強調(+)<sup>4)</sup>と判断した領域

- ・治験責任医師等が造影(-)<sup>4)</sup>PET(-)<sup>4)</sup>FLAIR/T2 強調(+)<sup>4)</sup>と判断した領域

あるいは、造影(-)<sup>4)</sup>PET(-)<sup>4)</sup>FLAIR/T2 強調(-)<sup>4)</sup>領域かつ腫瘍摘出術にて切除される領域

各組織検体の中央病理診断結果を真のスタンダードとして、中央画像判定委員会が各被験者の組織採取部位を PET 画像上に特定し、当該部位における本剤の PET 画像の診断能を評価しました。

##### 2. 結果

本剤が投与された患者 25 例の病理診断を真のスタンダードとしたとき、中央画像判定で造影(-)<sup>4)</sup>PET(+)<sup>4)</sup>と判定された領域における本剤の陽性的中率は 88.0%(22/25 組織、95%信頼区間: 75.3%-100.0%)でした。また、全採取組織における本剤の感度は 58.0%(29/50 組織)、特異度は 61.5%(8/13 組織)、治験責任医師等が「造影(-)<sup>4)</sup>PET(-)<sup>4)</sup>」と考えられる領域から採取した組織のうち中央画像判定で PET(-)<sup>4)</sup>と判定された組織における本剤の陰性的中率は 30.8%(8/26 組織)でした。<sup>5)</sup>

## 引用文献

- 1)社内資料:本剤の有用性に関わる概括評価(承認年月日:2021年3月23日、CTD 2.5.4.3)
- 2)社内資料:診断能に関わる概括評価(承認年月日:2021年3月23日、CTD2.5.4.2)
- 3)医薬品医療機器総合機構:アキュミン静注, 審査報告書(2021年2月)
- 4)社内資料:NMK36 第Ⅲ相臨床試験(NMK36-BT-P301) 総括報告書(第1.2版)9.5.1.8
- 5)アキュミン静注添付文書:臨床成績(17.1.1)



日本メジフィジックス株式会社

〒136-0075 東京都江東区新砂3丁目4番10号  
TEL 03-5634-7006(代) URL <https://www.nmp.co.jp/>

問い合わせ先

薬事・信頼性保証部 安全管理グループ  
TEL 03-5634-7399

2021年5月作成  
2024年7月改訂